Vis-à-Vis Opinion：ヴィ・ザ・ヴィ オピニオン

高齢者にみられる皮膚腫瘍を知る。

加齢に伴う生理的変化に加えて、紫外線などの外的要因あるいは内臓の機能低下や異常から様々な良性あるいは悪性の皮膚腫瘍を生じることがある。高齢者の皮膚病変の訴えは今後さらに増えていくと予想されるため、医療従事者は、その特徴を知っておくべきであろう。皮膚科医の三橋善比古先生に、高齢者にみられる注意すべき皮膚腫瘍について伺った。

東京医科大学 皮膚科 教授
三橋 善比古 先生

■略歴
1977年3月北海道大学医学部卒業。1981年3月弘前大学医学部大学院修了。1985年3月～1987年6月スイス・チューリッヒ大学医学部皮膚科留学を経て、1987年7月弘前大学医学部皮膚科講師。1994年3月山形大学医学部皮膚科助教授。2007年8月東京医科大学皮膚科教授に就任。専門領域は遺伝性皮膚疾患の病態研究、電顕皮膚生物学。日本皮膚科学会（皮膚科専門医）、日本研究皮膚科学会（評議員）、日本皮膚悪性腫瘍学会（評議員）、日本遺伝カウンセリング学会（臨床遺伝専門医・指導医）など。

高齢者に好発する皮膚腫瘍の特徴

―高齢社会を迎え、シミやイボ、ほくろなどが気になるという患者さんが増えているのではないでしょうか。

三橋　そうですね、明らかに増えていると思います。どんなに年をとっても、より若く見られたい、きれいになりたいという欲求は、男性も含めて誰にでもありますから、外観の問題が皮膚科を受診する理由のひとつになっています。

医療従事者が知っておくべきことは、高齢者では、若い世代と異なる様々な腫瘍性変化が皮膚に生じてくるということです。シミのように見える皮膚病変の中にも、放っておくと次第に進行し、命にも関わりかねない疾患が含まれていることがあります。ただし、普通の人が見ただけでは、良性のものなのか、悪性のものなのか、放っておいてよいのか、治療をすべきなのか、なかなか判断できないため、皮膚科専門医にしっかり診断してもらうべきだと思います。

―どのような皮膚腫瘍が多いのですか？

三橋　良性腫瘍の代表として脂漏性角化症が、また悪性腫瘍へ進展する疾患としては日光角化症が多いです。さらに、それらと鑑別しなければならない基底細胞癌や悪性黒色腫などの疾患があります（**表1**）。

―脂漏性角化症について教えてください。

三橋　脂漏性角化症は老人性疣贅とも呼ばれ、イボの一種です（**写真1、2**）。日光が当たるところにも生じますが、手のひらと足の裏以外は全身どこにでも生じます。また炎症が加わったところにもできやすく、例えば脇の下などの擦れてよく刺激される間擦部にもできます。

脂漏性角化症は表面がざらざらした褐色のシミのように見えるため、「黒くなったのでシミではないか。きれいにしてほしい」と受診されたり、皮膚が盛り上がってくる場合は「イボを取ってほしい」と受診されることが多くあります。最近はテレビや週刊誌で悪性黒色腫や基底細胞癌といった皮膚腫瘍を特集することがあり、そういうものを見て心配になって来院する人もいます。脂漏性角化症は、基底細胞癌や悪性黒色腫との鑑別が必要です。

―日光角化症について教えてください。

三橋　日光角化症は顔や手の甲など日光が当たるところだけに生じる病気です（**写真3～5**）。褐色で扁平に隆起し、周囲に赤みがあるのが特徴で、「皮膚が赤くなった」と受診する人が多くみられます。日光角化症は、有棘細胞癌の一つ手前の状態です。皮膚の組織は表皮と真皮に分けられ、表皮の中に病変がとどまっている段階を日光角化症と呼び、表皮から真皮まで進展したものを有棘細胞癌と呼びます。病変が真皮まで達すると、

リンパ節に転移してしまうことがあり、そうなると非常に予後は悪く、死亡率の高い疾患です（**写真6、7**）。

日光角化症から有棘細胞癌になるまでの期間は人によって違いますが、そのうちの5%くらいが数年で有棘細胞癌になります。病変が浅い日光角化症のうちに早めに治療をしてしまえば、それで治ったといえますし、有棘細胞癌になることを予防できます。

表1／高齢者に好発する皮膚腫瘍の種類と特徴

良性腫瘍	脂漏性角化症	イボの一種。老人性疣贅（ゆうぜい）とも呼ぶ。顔面、体幹どこにでも生じる。
	母斑細胞母斑	ほくろ。若い人だけでなく中高齢者にも生じる。どこにでも生じる。悪性黒色腫との鑑別が問題。
悪性腫瘍	日光角化症	顔面に多い。色白の人に多い。
	有棘細胞癌	日光角化症から一部が進展。やけどの跡などの潰瘍からも生じることがある。
	基底細胞癌	顔面に多い。辺縁は黒く隆起し、中央に潰瘍を形成。転移しないが高度な局所破壊が生じる。
	悪性黒色腫	足底に多いが全身どこにでも生じる。黒い腫瘍。転移し、悪性である。

――どのような人が日光角化症になりやすいのですか？

三橋　皮膚の色と日光障害との関係は非常にはっきりしており、特に日光角化症は色白の人に多くみられます。子どものときからの日光の曝露量が日光角化症の発症に関係し、オーストラリアやニュージーランドでは、皮膚癌を予防するために国策として小児期からサンスクリーン剤を配布しています。

日本人の皮膚については、日焼けの反応からジャパニーズスキンタイプⅠ、Ⅱ、Ⅲと３段階に分けられます。スキンタイプⅠは日に焼けるとすぐに赤くなるタイプで、色白の人に多く、スキンタイプⅢは日に焼けても赤くならず、黒くなるタイプで、色黒の人に多く、その中間がスキンタイプⅡです。このジャパニーズスキンタイプ別でみると、日光角化症を発症する率が圧倒的に高いのは、日焼けで赤くなるスキンタイプⅠであることがわかっています。

老化には光老化と、加齢による生理的老化という２種類があり、生理的老化は誰もが避けられないもの

写真1●脂漏性角化症

72歳、女性
顔に生じた２つの皮膚病変はともに脂漏性角化症（周囲の褐色斑も同様）

写真2●脂漏性角化症

68歳、男性
左耳前部の黒色結節
（表面がザラザラしている）

写真3●日光角化症

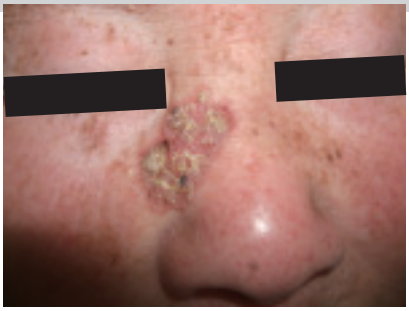

76歳、女性
鼻根部の痂皮を付ける紅斑局面

写真4●日光角化症

71歳、男性
右外眼角部外方の色素斑と発赤

写真5●日光角化症

97歳、女性
右頬部の紅斑を伴う角化性局面

写真6●有棘細胞癌

82歳、女性
前額部の堤防状隆起と潰瘍

写真7●有棘細胞癌

86歳、女性
右頬部の深い潰瘍
組織破壊が進行

ですが、光老化は日焼け対策によって避けることができます。お腹の皮膚と手の皮膚を比較して見ると、いかに日光で老化しているかがよくわかります。年をとっても、やはり過度に日焼けすることは控えた方がよいでしょう。ただし黄色人種はメラニンが多いため、日光に対する抵抗力は白人に比べるとずっと高いといえます。

―ほくろとの鑑別が必要な皮膚悪性腫瘍について教えてください。

三橋　ほくろと呼ばれる皮膚病変は、褐色または黒色の数mmから1cm大の小さな色素斑で、主に若い人にできますが、中高齢者にも生じるものです。ほくろと似た皮膚病変には脂漏性角化症など良性の腫瘍がありますが、中には注意すべき基底細胞癌（**写真8～10**）や悪性黒色腫（**写真11**）などの悪性の腫瘍もあります。まず知っておきたいのは、高齢者でいま増えている基底細胞癌です。基底細胞癌の約90%は顔に生じ、原則として転移しませんが、放っておくと病変が広がり、同時に深く進展し、組織破壊力が強いため骨まで侵してしまいます。したがって、基底細胞癌も早いうちに切除してしまうことが大切です。

悪性黒色腫では、ほくろに似た皮膚病変が足底に生じることが多いのですが、掌や足底だけでなく、日光と関係する悪性黒子型黒色腫の場合では顔に生じます。若年者に多いが、ときに中高齢者にも生じる良性腫瘍である母斑細胞母斑（**写真12、13**）は、一見、悪性黒色腫と区別できないことがあります。

皮膚腫瘍の最近の診断法

―皮膚腫瘍の診断はどのように行われるのですか。

三橋　最近、ダーモスコピー（dermoscopy）を使うようになって、特に基底細胞癌と悪性黒色腫で診断の精度が向上しました。ダーモスコピーとは、いわば皮膚の拡大鏡であり、光を当てて皮膚の表面から真皮の浅いところまで、つまり血管まで観察することができます。ダーモスコピーにより、我々はいまや基底細胞癌も3mm以内の小さな段階で診断できるようになりました。ただし、最終的な確定診断は組織です（**表2**）。「小さいほくろのようなものができた」という患者さんでも、その段階で基底細胞癌と診断できれば、治療は小さく切除するだけですみます。

ダーモスコピーは非侵襲的で、患者さんの負担は少なく、診断に非常に役立つ検査法で、皮膚科診療に貢献しています。

表2 ／皮膚腫瘍の診断と治療

- ●ダーモスコピー*で、小さな病変でも診断が正確にできるようになった。
- ●治療は切除が原則。早期発見で小さいうちに切除することが重要。良性腫瘍では、レーザー治療や経過観察の場合もある。
- ●確定診断は、切除した組織による病理診断で行う。

*ダーモスコピー（dermoscopy）：超音波ゼリーもしくは偏光フィルタを用いて病変部の光の乱反射を抑え、角層、表皮、真皮境界からさらにもう少し深いところまで3次元的に観察できる皮膚拡大鏡による、非侵襲的な検査。皮膚の腫瘍やほくろなど色素病変の診断に威力を発揮する。

―皮膚に何か変化があったら、まず皮膚科で診断してもらうことが大切ですね。

三橋　子どものときからあるほくろは、大きさが変わらなければ原則放っておいてもよいのです。しかし、それが急に大きくなったり、盛り上がってきたり、色が変わったり、出血したりと変化があった場合は、皮膚科を受診し、放っておいてもいいものか、早めに処置をした方がいいのかをはっきりさせることが大事だと思います。

腫瘍の治療の原則は手術ですから、切除する場合は皮膚病変が大きくなればなるほど大変になり、手術後の跡も必ず残りますので、できる限り小さいうちに治療することです。

医療従事者が覚えておきたいデルマドローム（Dermadrome）

―皮膚腫瘍の発症には、加齢や炎症の他に、例えば内臓疾患で体力が落ちたりすることも関係することがありますか？

三橋　それはあります。免疫力が低下すると癌になりやすくなります。それともうひとつ、比較的短期間、1年以内に脂漏性角化症が急にたくさん生じた場合は、レーザー・トレラ徴候（Leser-Trelat sign）と呼び、内臓に癌があるときの現象として知られています。

このように内臓疾患の表れとして皮膚に、一見関係のない徴候が出るという現象を、デルマドローム（Dermadrome）といいます。

―古くから「皮膚は内臓を映し出す鏡」といわれ、まさにその通りですね。主なデルマドロームについて教えてください。

三橋　内臓悪性腫瘍に関連するものとして、まず皮膚筋炎があります。独特の赤み（紅斑）が特徴で、まぶたや手の甲が赤くなり、手指の関節の背面にも赤い盛り上がった丘疹ができます。「かゆい、顔が赤くなった」と訴えて皮膚科に来た皮膚筋炎の人を調べたら、肺癌が見つかった例がありました。そのときは皮膚病変以外の自覚症状がまったくない状態で、幸いにも治療によって肺癌も軽快しました。

次に、帯状疱疹も内臓悪性腫瘍への関連が知られています。帯状疱疹には2種類あって、1つはよくある帯状疱疹で、疲れたり体力が低下したときに発症し、神経に沿って水疱が生じますが、その他に小さい水ぶくれがたくさん全身に生じる汎発型帯状疱疹があり、このときは内臓悪性腫瘍やAIDS（HIV感染）などを考えます。

その他に、掌が真っ赤になる手掌紅斑は、肝硬変に関係していますし、手足が角化しカサカサして赤くなるバゼー（Bazex）症候群は、咽頭癌や食道癌などの扁平上皮癌に関連して生じます。

内臓疾患を知らせる皮膚からの情報を活かしてもらいたいですね。体の危険を知らせるために体がサインを出しているのですから、そのサインを見逃さないようにすべきだと思います。

内臓疾患の自覚症状がまったくない時期に、先行して皮膚症状が生じる場合のあることを、皮膚科以外の医師や薬剤師も知っておくとよいでしょう。皮膚の変化から内臓の疾患が発見されれば、大きな価値ある情報となります。

外用剤の服薬指導について

―皮膚疾患では外用剤がよく使われますが、薬剤師が注意する点を教えてください。

三橋　ステロイド外用剤は、必要最小限の強さのものを選択していますが、病変部に限定して塗ることを伝えます。正常な皮膚にステロイドをなるべく塗らないように注意します。一方、抗生剤の外用剤は、病変部を少しはみ出して周囲まで塗布するように説明します。外用剤は、皮膚の病変の変化に応じて変えていきます。同じ薬剤を続けることが多い内服薬と異なる点です。

それから気をつけたいことは、ほとんどの患者さんは塗布する量が少な過ぎることです。目安はワン・フィンガー・チップ・ユニット(one finger tip unit:1FTU)といって、人差し指の先から遠位指間関節まで軟膏を押し出した量が、手のひら2枚分の塗布量です。思っている以上に、外用剤の適切な量は多いものなのです。また、塗布する回数は特別に指示することがなければ、原則1日2回です。ただし、最近の抗真菌薬は1回が多いです。

―外用剤の注意点は、服薬指導を行う薬剤師にも参考になります。その他に薬剤師へのアドバイスをお願いします。

三橋　処方については、投与量とか回数、名前が似ている薬が多いので、薬剤師が疑義照会で医師へ連絡してくれることにとても感謝しています。

処方の内容によっては、治療のために投与量を多めにしたり、少なめにしたりと調整することがありますので、疑義照会の中で医師とコミュニケーションを十分取って、お互いによい関係を築くことが、さらによい医療につながるのではないかと期待しています。

写真8●基底細胞癌

67歳、男性
右鼻唇溝部の黒色結節
中央に潰瘍がある

写真9●基底細胞癌

82歳、女性
眼窩内に浸潤

写真10●基底細胞癌

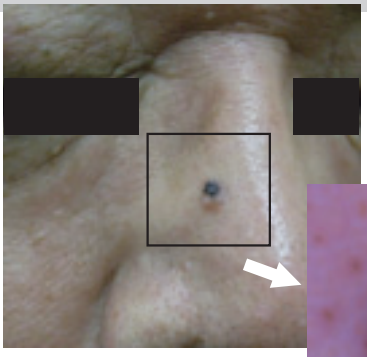

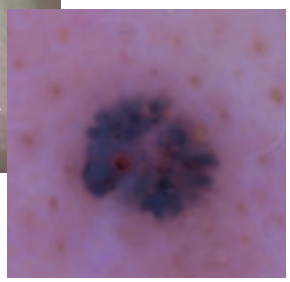

ダーモスコピー所見
血管拡張所見などから基底細胞癌であることがわかる

68歳、男性
鼻背部の微小基底細胞癌
(径3mm)

写真11●悪性黒色腫

42歳、女性
足底

写真12●母斑細胞母斑

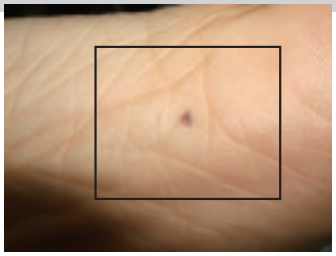

51歳、女性
足底に生じた小色素性病変
良性の母斑細胞母斑

写真13●母斑細胞母斑

61歳、女性
左足第Ⅴ趾

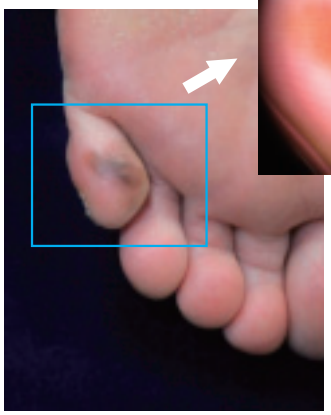

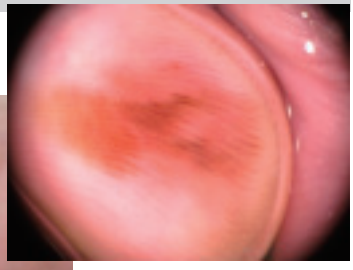

ダーモスコピー所見
母斑細胞母斑に特徴的な色素沈着パターンである皮溝平行パターン(parallel furrow pattern：皮丘部には色素がなく、皮溝に色素がある)が認められ、悪性黒色腫ではないと診断できる